



REVISIÓN SISTEMÁTICA

Surgical treatment versus conservative treatment in stable acute scaphoid fractures: systematic review

Tratamiento quirúrgico versus conservador en fracturas de escafoides agudas estables: revisión sistemática

Agustin Marquez Grand Pauluk¹  , Mauro Perugino¹  

¹Facultad de Medicina y Ciencias de la Salud, Universidad Abierta Interamericana. Argentina.

Citar como: Marquez Grand Pauluk A, Perugino M. Surgical treatment versus conservative treatment in stable acute scaphoid fractures: systematic review. Interdisciplinary Rehabilitation / Rehabilitacion Interdisciplinaria. 2023; 3:31. <https://doi.org/10.56294/ri202331>

Enviado: 05-02-2023

Revisado: 17-04-2023

Aceptado: 29-07-2023

Publicado: 30-07-2023

Editor: Prof. Dr. Carlos Oscar Lepez 

ABSTRACT

Background: regarding carpal fractures, scaphoid fractures are among the most common. The approach to this type of fracture can be surgical or non-surgical, the treatment depends on factors that include mainly the degree of displacement of the bone fragment, joint instability, and the location of the fracture within the anatomy of the bone. The surgical approach or conservative treatment generates great questions when choosing the best method for the treatment of stable scaphoid fractures, with conservative management currently being the most widely used. The systematic review aims to determine whether surgical treatment can supplant orthopedic treatment.

Material and methods: a manual literature search was performed in the PubMed database during the period from 2004 to 2022. The keywords included “Scaphoid Bone”; “Fractures, Bone” and “Therapeutics”. The titles, abstracts and full articles were examined, extracting the data. Fourteen articles consisting of systematic reviews and meta-analyses were selected, as well as five publications composed of “Randomized Controlled Trial” and “Clinical Trial” studies. No language restrictions were applied.

Results: five jobs were selected after applying the inclusion and exclusion criteria, two groups were formed, one that underwent surgical treatment and the other a conservative approach. The time of return to work was evaluated being faster in surgical treatment versus conservative, as well as complications in both treatments, with surgical approach having the highest rate of complications.

Conclusion: surgical treatment has a high rate of complications, which must be evaluated when selecting it as a therapeutic option, being at the same time the one that brings the best results in terms of early return to work or sports activity. On the other hand, conservative treatment appears to be safer, with a lower rate of complications, but a later return to work.

Keywords: Fractures, Bone; Scaphoid; Therapeutics; Systematic Reviews; Surgical Procedures; Operative.

RESUMEN

Introducción: en lo que respecta a las fracturas del carpo, la fractura de escafoides es de las más comunes. El abordaje de este tipo de fracturas puede ser de forma quirúrgica o no quirúrgica, el tratamiento depende de factores que incluyen principalmente el grado de desplazamiento del fragmento óseo, la inestabilidad articular y la localización de la fractura dentro de la anatomía del hueso. El abordaje quirúrgico o el tratamiento conservador generan grandes interrogantes a la hora de elegir el mejor método para el tratamiento de fracturas de escafoides estables, siendo actualmente el manejo conservador el más utilizado. El objetivo de la revisión sistemática es determinar si puede el tratamiento quirúrgico suplantar al ortopédico.

Material y métodos: se realizó una búsqueda bibliográfica manual en la base de datos de PubMed, durante el período de 2004 a 2022. Las palabras clave incluyeron “Scaphoid Bone”; “Fractures, Bone” y “Therapeutics”. Se examinaron los títulos, los resúmenes y a posterior los artículos completos extrayendo

los datos. Se seleccionaron catorce artículos conformados por revisiones sistemáticas y metaanálisis; a su vez 5 publicaciones compuestas por estudios: “Randomized Controlled Trial” y “Clinical Trial”. No se aplicaron restricciones de idioma.

Resultados: se seleccionaron 5 trabajos después de aplicar los criterios de inclusión y exclusión, se armaron 2 grupos, uno que fue sometido a un tratamiento quirúrgico y otro a un abordaje conservador. Se evaluó el tiempo de retorno laboral siendo más precoz en el tratamiento quirúrgico versus el conservador, como así también se evaluaron las complicaciones en ambos tratamientos, siendo el abordaje quirúrgico el que mayor tasa de complicaciones presenta.

Conclusión: el tratamiento quirúrgico presenta una alta tasa de complicaciones, que deben ser evaluadas a la hora de seleccionarlo como opción terapéutica, siendo a su vez el que mejor resultados trae a la hora de un retorno precoz a la actividad laboral o deportiva. Por otro lado, el tratamiento conservador impresiona más seguro, menor tasa de complicaciones, pero un retorno laboral más tardío.

Palabras Clave: Fracturas de Hueso; Escafoides; Terapéutica; Revisiones Sistemáticas; Procedimientos Quirúrgicos Operativos.

INTRODUCCIÓN

En lo que respecta a las fracturas de los huesos del carpo, el escafoides es de los huesos que con mayor frecuencia se fractura representando más del 60 % en dicha región anatómica. En cuanto a las fracturas de la mano representa un 11 %, ⁽¹⁾ un 51 a 90 % de las fracturas de muñeca y un 2 a 7 % de las fracturas corporales totales. ⁽²⁾

Es un hueso fundamental para la movilidad y estabilidad de la articulación de la muñeca, localizándose en la cara radial de la articulación radiocarpiana, siendo a su vez el hueso más grande de la fila proximal del carpo. Sirve como enlace entre las filas del carpo distal y proximal, articulándose con el radio distal en sentido proximal, el trapecio y trapezoide en sentido distal, y a su vez con el hueso grande y semilunar en sentido cubital. ⁽³⁾

Un 75 % de la superficie se encuentra cubierta por cartílago articular. La irrigación del escafoides se encuentra dada por las ramas de la arteria radial, el 70 %-80 % proximal irrigado por las ramas dorsales de la arteria radial que va a ingresar a través de agujeros no articulares a través de la cresta dorsal, que va a estar irrigando el polo proximal a través del flujo retrógrado intraóseo. El 20 %-30 % restante pertenece a la región distal, que se irriga mediante las ramas palmares de la arteria radial que ingresan cerca del tubérculo del polo distal del escafoides, y desde ahí se distribuye directamente a la cintura y los segmentos óseos distales. ⁽⁴⁾

El estilo de vida actual con una población más participativa a nivel deportivo genera un aumento en su incidencia, incluyendo a los deportes de contacto de alto impacto, como lo son el fútbol o el baloncesto, como principales factores de riesgo, sin descuidar otros factores como las lesiones traumáticas de alto impacto como las caídas y accidentes automovilísticos. Es importante destacar también la parte laboral, más específicamente en aquellas personas que presenten actividades de alto impacto y/o trabajo manual. ⁽⁵⁾

El mecanismo de lesión con mayor frecuencia se da cuando la muñeca se encuentra en extensión más allá de 95° y en contexto de una caída sobre la mano extendida, ⁽⁶⁾ este mecanismo de lesión genera que el polo proximal del escafoides quede atrapado entre el hueso grande, el radio y la cápsula palmar; la parte distal del hueso se mueve libremente y el sitio más frecuente dentro de la anatomía del hueso que tiende a fracturarse es la cintura del escafoides con una incidencia del 80 %, ya que es el principal foco de la tensión. ^(5,6)

Otro grupo de pacientes en el cual se debe sospechar es en aquellos que presenten al examen clínico sensibilidad en la palpación de la tabaquera anatómica, el tubérculo del escafoides o compresión axial a nivel de la base del pulgar. A pesar de la sospecha clínica, el diagnóstico de fractura de escafoides se confirma mediante un estudio por imágenes, inicialmente con una radiografía de muñeca con vista de escafoides. ⁽⁷⁾

La particularidad de este hueso es la distribución de los vasos sanguíneos y su pobre vascularización, que a menudo se bloquea después de una fractura y la falta de restablecimiento de la circulación puede conllevar a complicaciones como lo son la pseudoartrosis, necrosis avascular y una grave disfunción de la muñeca. ⁽²⁾

Existen múltiples clasificaciones para las fracturas de escafoides, no obstante, la más utilizada y aceptada en la actualidad es la de Herbert, que utiliza la combinación de la anatomía fracturaría con la estabilidad de los fragmentos, su compromiso vascular y el estadio evolutivo del foco de la fractura (tabla 1). ^(6,8) En cuanto a la definición de “desplazamiento” puede variar, pero dentro de las más aceptadas se encuentra la que incluye por lo menos uno de los siguientes ítems:

- Desplazamiento ≥ 1 mm, típicamente en la superficie cortical radial o dorsal;
- Espacio entre fragmentos > 1 mm;
- Hiperangulación en flexión medida por: ángulo cortical dorsal > 160 grados ángulo intraescafoideo

lateral > 35 grados, relación altura-longitud > 0,65;

- Rotación. Siempre posterior al diagnóstico de fractura de escafoides, debe evaluarse el desplazamiento y la estabilidad, ya que incide directamente en las opciones de tratamiento. Las fracturas de escafoides Tipo A (agudas estables) es el centro de atención del presente trabajo.

Fracturas tipo A (Agudas estables)	
A1	Fractura del tubérculo
A2	Fractura incompleta a través de la cintura
Fracturas tipo B (agudas inestables)	
B1	Fractura distal oblicua
B2	Fractura completa de la cintura
B3	Fractura completa del polo proximal
B4	Fractura-luxación transescafooperilunar del carpo

Las fracturas de escafoides agudas estables pueden abordarse de dos formas: quirúrgica o no quirúrgica, no obstante, el tratamiento de estas fracturas se convirtió en todo un interrogante con los avances en lo que respecta a cirugías de mano.⁽⁹⁾

En la literatura actual y últimas publicaciones, sigue siendo controvertido el manejo quirúrgico, teniendo en cuenta que varios autores continúan afirmando que la mayoría de las fracturas de escafoides se consolidan si se realiza una inmovilización correcta y durante el tiempo suficiente,⁽¹⁰⁾ sin embargo, la población actual se encuentra exigida de una forma completamente diferente, ya sea por creencias propias de querer reincorporarse rápidamente a su trabajo, actividad deportiva, u otro; así como también están exigidas en sus puestos laborales para una incorporación más precoz, y lo que conlleva a que el médico actual tenga una constante demanda de acortar los tiempos de recuperación de la patología, evitando complicaciones y aportándole beneficios al paciente.

En base a esto, el tipo de yeso utilizado ha cambiado con el tiempo, donde se fueron siendo utilizados diversos tipos de inmovilización con diferentes tipos de yeso como por ejemplo los que incluían el pulgar, los que incluían la articulación del codo hasta se ha discutido la posición de la muñeca enyesada.^(10,11) Sin perjuicio de lo anteriormente mencionado, el tipo de yeso que debe usarse para el tratamiento no quirúrgico no ha tenido un consenso unificado, no hay pruebas suficientes para determinar qué tipo de yeso es mejor para el tratamiento conservador de las fracturas de escafoides no desplazadas.⁽¹²⁾

En la actualidad un cambio reciente hacia el abordaje quirúrgico ha desplazado la discusión del tipo de yeso, siendo uno de los principales motivos el resultado funcional, el acortamiento del tiempo de inmovilización, el tiempo de baja laboral o deportiva, quedando como principal interrogante para algunos autores que el tratamiento quirúrgico genera más complicaciones a pesar de un alta más precoz y si es válido aceptar el abordaje quirúrgico sobre el conservador en base a la nueva evidencia.^(13,14) El objetivo de este estudio es demostrar cual es el mejor tratamiento evaluando complicaciones y tiempo de retorno laboral.

MATERIALES Y MÉTODOS

Diseño de estudio

Se realizó una búsqueda utilizando el motor de búsqueda de: PubMed. Se han utilizado los siguientes términos MeSH: (“Scaphoid Bone”[Majr]) AND “Fractures, Bone”[Mesh]. Enfocando la temática a las fracturas de escafoides estables, comparando tratamiento quirúrgico versus conservador. Dio 1,472 resultados. A lo cual se aplicaron los filtros: “Clinical Trial” y “Randomized Controlled Trial”, con fecha de 2004 a 2022 para la búsqueda de evidencia actual y sin restricción de idioma, dando un resultado total de 61 publicaciones, de las cuales fueron seleccionadas 5, tras eliminar aquellas las variables utilizadas: publicaciones repetidas; y aplicando los criterios inclusión y exclusión. El riesgo de sesgo de cada estudio elegible se evaluó mediante la herramienta Cochrane de riesgo de sesgo. (tabla 2)

Población de estudio

La población en estudio se basa en una serie de artículos que comparan entre las variantes “fractura de hueso escafoides”, “tratamiento quirúrgico”, el “tratamiento conservador” y enfocado en fracturas de escafoides tipo A según Herbert.

Dentro de dicha población en estudio, se buscó y analizó los resultados post quirúrgicos inmediatos y tardíos, para valorar si el abordaje quirúrgico aporta mayores beneficios para las fracturas de escafoides tipo A según Herbert, en comparación con el tratamiento conservador (ortopédico). Evaluando la consolidación, el retorno precoz a la actividad cotidiana y/o trabajo y el número de complicaciones.

Tabla 2. Variables usadas en el estudio			
Variable	Definición	Tipo	Escala de medición de la variable
Tratamiento conservador	El tratamiento conservador incluye la inmovilización con un yeso durante varias semanas.	Cualitativa	Nominal
Tratamiento quirúrgico	El tratamiento quirúrgico se basa en el abordaje de la zona fracturaria a través de osteosíntesis.	Cualitativa	Nominal
Retorno actividad cotidiana/laboral	Tiempo desde que se implementa un tratamiento y se reinserta el paciente a sus actividades.	Cuantitativo	Razón
Complicaciones	Eventualidad post tratamiento quirúrgico o conservador, con respuesta local o sistémica, pudiendo retrasar la recuperación.	Cualitativa	Nominal

Criterios de inclusión

Los estudios incluidos fueron artículos que compararon los tratamientos quirúrgicos y conservadores de las fracturas de escafoides sin desplazamiento y con desplazamiento mínimo. Los criterios de elegibilidad se describen a continuación: publicaciones que tratan de forma comparativa tratamiento quirúrgico versus conservador, y que el tipo de artículo sea: “Clínical Trail” y “Randomized Controlled Trial”; artículos que abordan la fractura de escafoides estable o haga alusión a las fracturas tipo A de Herbert; Fracturas de Herbert Tipo A (fracturas agudas estables), A1 (fractura del tubérculo) y A2 (fractura incompleta a través de la cintura); pacientes mayores de 18 años.

Criterios de exclusión

Mientras tanto, los artículos que incluyeron fracturas tipo B según Herbert como principal población en estudio; fracturas inestables o desplazadas de más de 2 mm y artículos con pacientes pediátricos se excluyeron de este análisis debido a que los abordajes difieren o no se encuentran en discusión.

Ámbito de estudio

El estudio se realizó en el ámbito universitario de la Universidad Abierta Interamericana.

RESULTADOS

La figura 1 muestra el proceso de identificación de los estudios incluidos con un total de 5 artículos elegibles para la revisión sistemática.

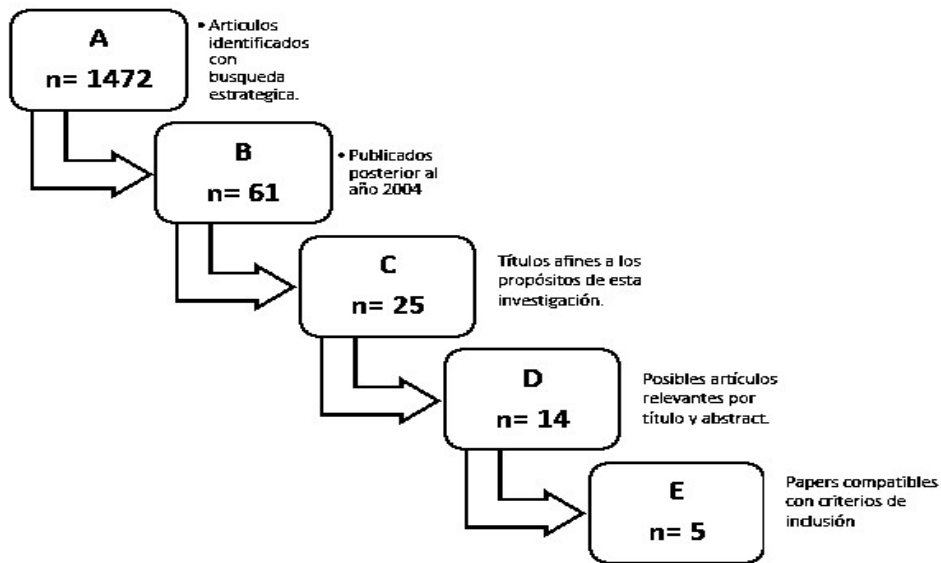


Figura 1. Proceso de identificación de los estudios incluidos

Se evaluaron una suma de 5 artículos, con un total de 723 pacientes. De los 723 pacientes de los diferentes artículos, 593 son hombres (82,02 %) y 130 son mujeres (17,98 %). (figura 2)

La edad promedio de la población fue de 31,8.

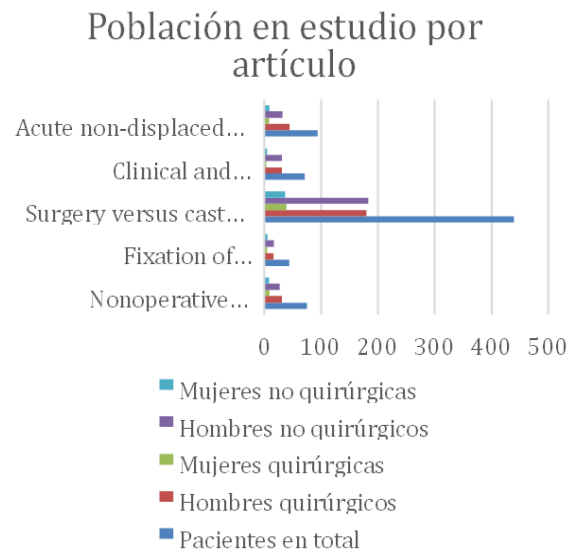


Figura 2. Población en estudio por artículo

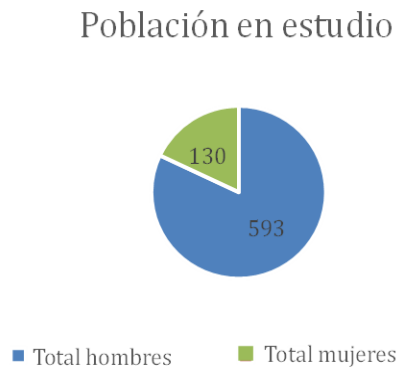


Figura 3. Población en estudio

De la totalidad de los pacientes 368 (50,09 %) obtuvieron un tratamiento quirúrgico, mientras que 355 (49,1 %) tuvieron un abordaje conservador (ortopédico). (figura 4)

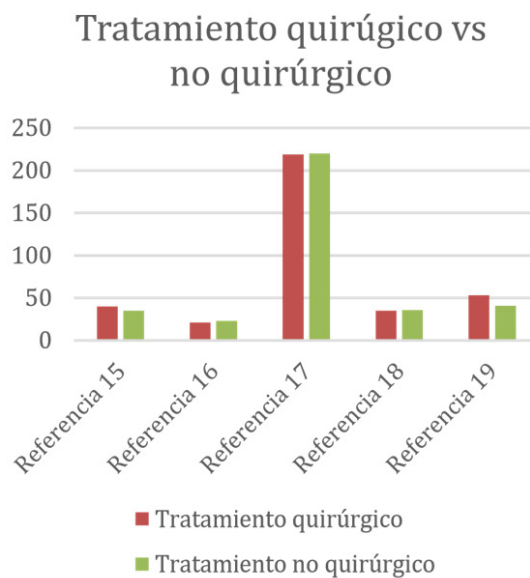


Figura 4. Pacientes con tratamiento quirúrgico vs no quirúrgico
Fuente: (15,16,17,18,19)

De las 723 personas, 56 (7,75 %) pacientes presentaron complicaciones post quirúrgicas. De las 56 complicaciones, 49 (87,5 %) fueron las correspondientes dentro de los pacientes intervenidos quirúrgicamente y 7 (12,5 %) a los pacientes con abordaje ortopédico. Dentro de las complicaciones más informadas la pseudoartrosis es la que destaca.

En lo que respecta al retorno laboral, del total de pacientes sometidos a una intervención quirúrgica, el promedio en días para su retorno fue de 38,5. De los pacientes que realizaron tratamiento no quirúrgico, el promedio fue de 122,5. (figura 5)

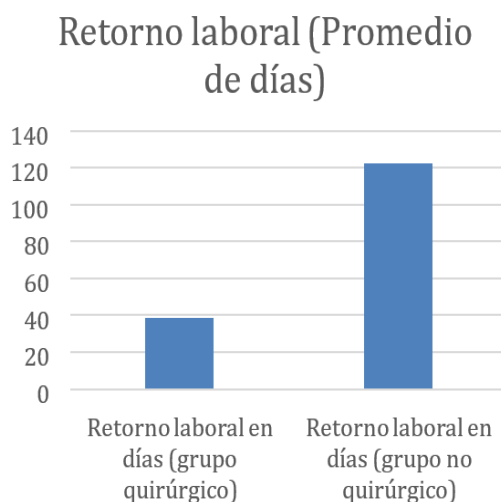


Figura 5. Retorno laboral de los pacientes sometidos a una intervención quirúrgica

No hay reportados datos de complicaciones que requirieron amputación, como así tampoco no hay datos de pacientes fallecidos.

DISCUSIÓN

Existen una gran variedad de estudios que comparan las ventajas terapéuticas del abordaje quirúrgico y conservador para las fracturas de escafoides agudas sin desplazamiento o mínimamente desplazadas, buscando determinar que método ofrece mejores beneficios.

Para poder responder a la pregunta: ¿En pacientes con fractura de escafoides estable, con respecto al tratamiento, puede el abordaje quirúrgico superar al tratamiento conservador evaluando: retorno precoz a la actividad cotidiana y/o laboral y menor número de complicaciones? Es fundamental comparar ambas variables: retorno precoz y complicaciones.

Arora et al.⁽¹⁶⁾, 2007 llega a la conclusión que el tratamiento quirúrgico ayuda al paciente a lograr una mejor calidad de vida durante un periodo de tiempo limitado. En cuanto al tiempo promedio de regreso al trabajo en su ensayo fue de 21 días para los pacientes que tenían un abordaje quirúrgico, mientras que los tratados con yeso se reincorporaron al trabajo a los 140 días, no obstante, el riesgo complicaciones es mayor en el primer caso. Esta marcada diferencia entre un grupo y otro se ve reflejada en los 5 artículos.

A pesar de la existencia de complicaciones para el tratamiento quirúrgico, es una excelente opción para aquellas personas que no pueden desempeñar sus trabajos con un yeso y se encuentran en peligro de perder su trabajo por el tiempo prolongado que requiere el tratamiento conservador. A su vez, los costos se reducen notablemente con la cirugía, aunque esta no sea una variable que se haya contemplado en esta revisión sistemática.

El tratamiento conservador utilizando yeso, presenta un riesgo de complicación muy bajo como bien lo describe Vinnars et al.⁽¹⁵⁾, 2008 que en general, el tratamiento quirúrgico de las fracturas brinda la oportunidad de una fijación precisa de la fractura y de lograr resultados funcionales óptimos; pero el riesgo de complicación quirúrgica existe y que no se observa tan frecuente en los tratados sin cirugía. En dicho trabajo presentaron 8 complicaciones post quirúrgicas dentro de los 40 pacientes que fueron intervenidos, de las cuales 7 estaban directamente relacionadas con la intervención. Y como sucedió en el caso anterior (retorno laboral), en este caso también se ve reflejado en los 5 estudios una tasa más alta de complicaciones en el abordaje quirúrgico. El estudio que desarrolló Vinnars et al.⁽¹⁵⁾, 2008 no logró demostrar un verdadero beneficio a largo plazo en los pacientes del grupo quirúrgico versus el grupo con tratamiento conservador, siempre haciendo referencia en la fractura de escafoides aguda sin desplazamiento o mínimamente desplazada. Y concuerda con Arora et al.⁽¹⁶⁾, 2007 que los riesgos de la cirugía deben tenerse en cuenta al recomendarla.

En base a estas cuestiones otros estudios como el presentado por Dias et al.⁽¹⁷⁾, 2020 llega la conclusión que los pacientes deben someterse a una inmovilización inicial con yeso, y ante la sospecha de una falta de unión confirmarse y corregirse inmediatamente con cirugía. Ya que lo que busca esta forma de abordaje es evitar los riesgos de la cirugía y limitarla solamente a fracturas que no logran unirse.

Por lo tanto, ambas variables presentan diferencias que se ven reflejadas en los 5 estudios analizados^(15,16,17,18,19) y no logran unirse en ninguno de los casos evaluados, en donde no haya complicaciones y en donde el retorno laboral sea precoz. Como conclusión de los 5 estudios el tratamiento quirúrgico está estrechamente relacionado con la posibilidad de complicaciones post quirúrgicas y esto es una limitación a la hora de recomendar esta opción de tratamiento, mientras que el conservador no es una limitante; siendo si una limitante el retorno laboral, que es más corto en el tratamiento quirúrgico mientras que en el conservador no y esta es la segunda conclusión obtenida.

Con todos los datos alcanzados, podemos concluir que el abordaje quirúrgico o no, queda estrechamente relacionado en un principio a las necesidades del paciente en caso de requerir un retorno rápido a sus actividades laborales o deportivas (promedio de 38,5 versus 122,5, evaluando los 5 estudios con un total de 723 pacientes). Siendo más recomendable en personas que no tengan un requerimiento de un retorno precoz laboral o deportivo, el tratamiento conservador, ya que parece más seguro y asociado a una menor tasa de complicaciones.

Excede a este trabajo los métodos quirúrgicos, ambiente, factores predisponentes del paciente, entre otras tantas variables que pueden inferir en las posibles complicaciones que fueron observadas (56 complicaciones, 49 quirúrgicas).

Queda abierta la discusión para futuros trabajos que puedan demostrar que, a través de un determinado abordaje quirúrgico, desciendan las complicaciones a posterior.

REFERENCIAS

1. Al-Ajmi TA, Al-Faryan KH, Al-Kanaan NF, Al-Khodair AA, Al-Faryan TH, Al-Oraini MI, et al. A Systematic Review and Meta-analysis of Randomized Controlled Trials Comparing Surgical versus Conservative Treatments for Acute Undisplaced or Minimally Displaced Scaphoid Fractures. *Clin Orthop Surg.* marzo de 2018;10(1):64-73.
2. Li H, Guo W, Guo S, Zhao S, Li R. Surgical versus nonsurgical treatment for scaphoid waist fracture with slight or no displacement: A meta-analysis and systematic review. *Medicine (Baltimore).* noviembre de 2018;97(48):e13266.
3. Dias J, Kantharuban S. Treatment of Scaphoid Fractures: European Approaches. *Hand Clin.* agosto de 2017;33(3):501-9.
4. Sendher R, Ladd AL. The scaphoid. *Orthop Clin North Am.* enero de 2013;44(1):107-20.
5. Jørgsholm P, Ossowski D, Thomsen N, Björkman A. Epidemiology of scaphoid fractures and non-unions: A systematic review. *Handchir Mikrochir Plast Chir Organ Deutschsprachigen Arbeitsgemeinschaft Handchir Organ Deutschsprachigen Arbeitsgemeinschaft Mikrochir Peripher Nerven Gefasse Organ V.* septiembre de 2020;52(5):374-81.
6. Carpenter CR, Pines JM, Schuur JD, Muir M, Calfee RP, Raja AS. Adult scaphoid fracture. *Acad Emerg Med Off J Soc Acad Emerg Med.* febrero de 2014;21(2):101-21.
7. Fowler JR, Hughes TB. Scaphoid fractures. *Clin Sports Med.* enero de 2015;34(1):37-50.
8. Modi CS, Nanoo T, Powers D, Ho K, Boer R, Turner SM. Operative versus nonoperative treatment of acute undisplaced and minimally displaced scaphoid waist fractures--a systematic review. *Injury.* marzo de 2009;40(3):268-73.
9. Johnson NA, Fairhurst C, Brealey SD, Cook E, Stirling E, Costa M, et al. One-year outcome of surgery compared with immobilization in a cast for adults with an undisplaced or minimally displaced scaphoid fracture : a meta-analysis of randomized controlled trials. *Bone Jt J.* agosto de 2022;104-B(8):953-62.
10. Symes TH, Stothard J. A systematic review of the treatment of acute fractures of the scaphoid. *J Hand Surg Eur Vol.* noviembre de 2011;36(9):802-10.
11. Doornberg JN, Buijze GA, Ham SJ, Ring D, Bhandari M, Poolman RW. Nonoperative treatment for acute

scaphoid fractures: a systematic review and metaanalysis of randomized controlled trials. *J Trauma*. octubre de 2011;71(4):1073-81.

12. Yin ZG, Zhang JB, Kan SL, Wang P. Treatment of acute scaphoid fractures: systematic review and metaanalysis. *Clin Orthop*. julio de 2007;460:142-51.

13. Buijze GA, Doornberg JN, Ham JS, Ring D, Bhandari M, Poolman RW. Surgical compared with conservative treatment for acute nondisplaced or minimally displaced scaphoid fractures: a systematic review and meta-analysis of randomized controlled trials. *J Bone Joint Surg Am*. junio de 2010;92(6):1534-44.

14. Alnaeem H, Aldekhayel S, Kanevsky J, Neel OF. A Systematic Review and Meta-Analysis Examining the Differences Between Nonsurgical Management and Percutaneous Fixation of Minimally and Nondisplaced Scaphoid Fractures. *J Hand Surg*. diciembre de 2016;41(12):1135-1144.e1.

15. Vinnars B, Pietreanu M, Bodestedt A, Ekenstam F af, Gerdin B. Nonoperative compared with operative treatment of acute scaphoid fractures. A randomized clinical trial. *J Bone Joint Surg Am*. junio de 2008;90(6):1176-85.

16. Arora R, Gschwentner M, Krappinger D, Lutz M, Blauth M, Gabl M. Fixation of nondisplaced scaphoid fractures: making treatment cost effective. Prospective controlled trial. *Arch Orthop Trauma Surg*. enero de 2007;127(1):39-46.

17. Dias JJ, Brealey SD, Fairhurst C, Amirfeyz R, Bhowal B, Blewitt N, et al. Surgery versus cast immobilisation for adults with a bicortical fracture of the scaphoid waist (SWIFFT): a pragmatic, multicentre, openlabel, randomised superiority trial. *Lancet Lond Engl*. 8 de agosto de 2020;396(10248):390-401.

18. Dias JJ, Dhukaram V, Abhinav A, Bhowal B, Wildin CJ. Clinical and radiological outcome of cast immobilisation versus surgical treatment of acute scaphoid fractures at a mean follow-up of 93 months. *J Bone Joint Surg Br*. julio de 2008;90(7):899-905.

19. Schädel-Höpfner M, Marent-Huber M, Gazyakan E, Tanzer K, Werber KD, Siebert HR. Acute nondisplaced fractures of the scaphoid: earlier return to activities after operative treatment. A controlled multicenter cohort study. *Arch Orthop Trauma Surg*. septiembre de 2010;130(9):1117-27.

AGRADECIMIENTOS

Quisiera agradecer a todas las personas que me ayudaron a escribir esta revisión sistemática.

En primer lugar, quiero dar las gracias a mi tutor, por su paciencia y por sus valiosos consejos que me ayudaron a mejorar el resultado final del presente artículo. Sin su ayuda no hubiera sido posible culminar. Ojalá algún día pueda desarrollarme dentro del campo de la Ortopedia y la Traumatología como él lo hace.

Agradecimiento a mi familia, en especial a mis padres. Mi madre que siempre me acompaña, me escucha y me ayuda a cumplir mis sueños. A mi padre que es otro ejemplo del profesional que quiero ser en un futuro y a mi hermana que desde los detalles me ayuda a seguir recorriendo este hermoso camino de la medicina.

Finalmente, quiero agradecer a mi compañera de vida que en los momentos de incertidumbre siempre tuvo las palabras correctas, por su confianza en mi trabajo y por acompañarme en esta aventura.

FINANCIACIÓN

Los autores no recibieron financiación para el desarrollo del presente artículo.

CONFLICTO DE INTERESES

Los autores declaran que no existe conflicto de intereses.

CONTRIBUCIÓN DE AUTORÍA

Conceptualización: Agustín Marquez Grand Pauluk, Mauro Perugino.

Investigación: Agustín Marquez Grand Pauluk, Mauro Perugino.

Curación de datos: Agustín Marquez Grand Pauluk, Mauro Perugino.

Análisis formal: Agustín Marquez Grand Pauluk, Mauro Perugino.

Metodología: Agustín Marquez Grand Pauluk, Mauro Perugino.

Redacción - borrador original: Agustín Marquez Grand Pauluk, Mauro Perugino.

Redacción - revisión y edición: Agustín Marquez Grand Pauluk, Mauro Perugino.